

ASKLEPIOS ИНФОРМАЦИОННЫЙ БЮЛЛЕТЕНЬ

Выпуск 1 / 2018



Фотография: © WavebreakMediaMicro/Fotolia.com

Уважаемые читатели!

Прямохождение отличает человека почти от всех животных. Однако такое положение корпуса человека имеет свою цену: боли в спине – это одна из самых распространенных жалоб. При этом лечение таких заболеваний, вплоть до операции, связано с определенными трудностями. Потому что в позвоночнике очень тесно сплетены кости, мышцы, сухожилия, связки и тончайшие нервные структуры.

В связи с этим патологические изменения возможны на любом жизненном этапе, при этом терапия будет сильно отличаться в зависимости от возраста. Это касается даже одного и того же заболевания, о чем свидетельствует, к примеру, лечение сколиоза.

Чтобы подробнее раскрыть проблему, в настоящем информационном бюллетене мы представляем вам три наших центра передового опыта в области лечения заболеваний позвоночника, которые широко известны во всей Германии и за ее пределами своим безупречным качеством услуг.

С наилучшими пожеланиями здоровья!

Ваш

Доктор медицинских наук Томас Вольфрам,
председатель совета директоров концерна
Asklepios Kliniken GmbH & Co. KGaA

Фотография: © ag visuell/Fotolia.com

Оператор клиник Asklepios

Компания Asklepios является одним из ведущих частных операторов больниц и учреждений здравоохранения Германии. Сеть клиник, основанная более 30 лет назад, неуклонно придерживается стратегии, которая ориентирована на ответственность, высокую надежность и качество. В настоящее время эта группа включает в себя более 150 учреждений здравоохранения по всей Германии, от острова Зильт в Северном море до Линдау на Боденском озере, обеспечивая работой на всей территории федерации более 46 тыс. сотрудников. В 2016 финансовом году около 2,3 млн пациентов прошли лечение в Asklepios.

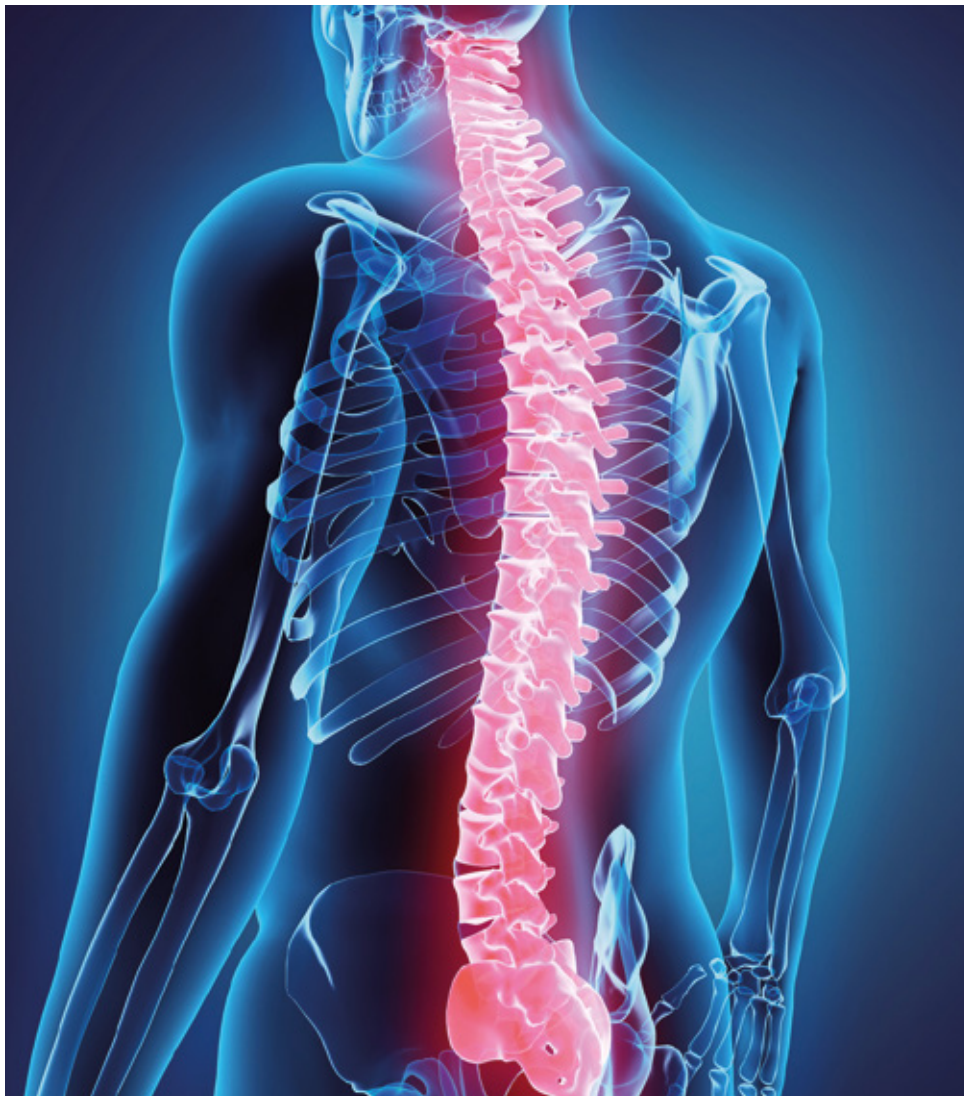Отличительным признаком Asklepios является управление качеством медицинских услуг на высшем уровне. Оператор клиник использует структуру группы, что способствует обмену знаниями между учреждениями и поддерживает особенно хорошее качество лечения. Кроме того, регулярно публикуются результаты работы. Ежегодно на сайте www.qualitaetkliniken.de, соучредителем которого является Asklepios, публикуется отчет о результатах медицинской деятельности. Кроме того, в Интернете регулярно публикуются 25 критериев обеспечения безопасности пациентов.

ЛЕЧЕНИЕ ЗАБОЛЕВАНИЙ ПОЗВОНОЧНИКА

Возрастные деформации позвоночника

Существует множество причин деформации позвоночника с возрастом: инфекции, переломы тела позвонка в результате остеопороза, износ сустава, опухоли или метастазы могут приводить к искривлениям. «Зачастую такие врожденные деформации, как, например, слабо выраженные клиновидные позвонки, усиливаются с возрастом», – поясняет доктор Хусейн Юбейли, руководитель Междисциплинарного центра по лечению заболеваний позвоночника в клинике Asklepios Klinik St. Georg в Гамбурге. «В этих случаях мышцы спины пациентов на протяжении длительного времени компенсировали отклонения. Лишь когда в зрелом возрасте их сила ослабевает, износ и деформация усиливаются, что постепенно ведет к образованию сколиоза, то есть бокового искривления с ротацией тел позвонков и/или формированием горба». О необходимости лечения невозможно судить только на основании угла отклонения. Юбейли отмечает: «Всегда необходимо проводить комплексное обследование пациента. Если человек идет, наклонившись вперед, так что отвесный грузик не попадает на область таза, а свисает впереди, это требует больших усилий». Это не только повышает риск падения, но и ведет к перегрузке опорно-двигательного аппарата и ухудшению проблемы или появлению жалоб. Помимо тщательного анамнеза и физического обследования, стандартная диагностика также включает в себя рентгенографию всего позвоночника в положении стоя.

При этом, по словам Юбейли, наряду с общей костно-мышечной системой, необходимо проверить функциональность нервной системы (включая конечности). Более взрослые пациенты, как правило, нуждаются в магнитно-резонансной томографии для обнаружения скрытых переломов или сужения позвоночного канала, а также зачастую в компьютерной томографии, которая позволяет выявить окостенение тел позвонков или размеры переломов. Когда на руках имеются все результаты исследований, специалисты обсуждают с пациентами целесообразность операции. Юбейли подчеркивает, что это крайняя мера: «В случае с пожилыми пациентами нам также необходимо учитывать свойства костей. У молодых пациентов приживается практически любой винт, а в старшем возрасте все это



Фотография: © yodiyim/Fotolia.com

выглядит по-другому. Мы должны это учитывать и при выборе процедуры». Специалисты по лечению заболеваний позвоночника из Гамбурга часто имеют дело с давно прооперированными пациентами, проблемы которых возникли повторно. «Раньше часто укрепляли только деформированные позвонки, не восстанавливая боковой баланс», – объясняет Юбейли. «В течение длительного времени тело компенсирует это за счет прилегающих суставов и мышц, но с возрастом вся эта система начинает функционировать хуже, что ведет к возобновлению жалоб». В этом случае помочь может вторая, расширенная операция. Главная задача – устранить деформацию снаружи: «Плечи и таз должны быть ровными».

В центре по лечению заболеваний позвоночника в клинике Asklepios Klinik St. Georg Юбейли и его команда оказывают весь спектр современных услуг по вертебральной хирургии для восстановления равновесия пациента. Этот список в том числе включает остеосинтез, остеотомию, имплантацию костного каркаса, протезирование тел позвонков, а также трансплантацию собственных и чужих костей. Чтобы гарантировать максимальную надежность и безопасность, используются передовые технические средства: на подготовительном этапе хирургическое вмешательство моделируется на компьютере. Во время операции функции спинного мозга постоянно контролируются с помощью нейромониторинга. Кроме того, в большинстве операций Юбейли и

ЛЕЧЕНИЕ ЗАБОЛЕВАНИЙ ПОЗВОНОЧНИКА

его команда применяют навигационную систему, которая играет решающую роль в обеспечении безопасности пациентов, в первую очередь в сложных случаях. Еще на этапе операции хирурги контролируют оптимальное положение винтов с помощью трехмерного рентгеновского сканирования. Это избавляет пациента от КТ после хирургического вмешательства в случае возникновения проблем.

Междисциплинарный центр по лечению заболеваний позвоночника в клинике Asklepios Klinik St. Georg в Гамбурге был основан в 2006 году и является одним из восьми центров высочайшего уровня обслуживания (Level 1) по классификации Немецкого общества по лечению заболеваний позвоночника (DWG). Он принимает пациентов со всей Германии, Европы и множества других стран.

Ежегодно восемь хирургов (специалистов по вертебральной ортопедии, нейрохирургии и травматологии) проводят от 800 до 1000 операций на позвоночнике, включая очень сложные случаи. Благодаря этому клиника входит в число крупнейших и наиболее эффективных центров по лечению заболеваний позвоночника в Германии.

Контактные данные:

Доктор Хусейн Юбейли

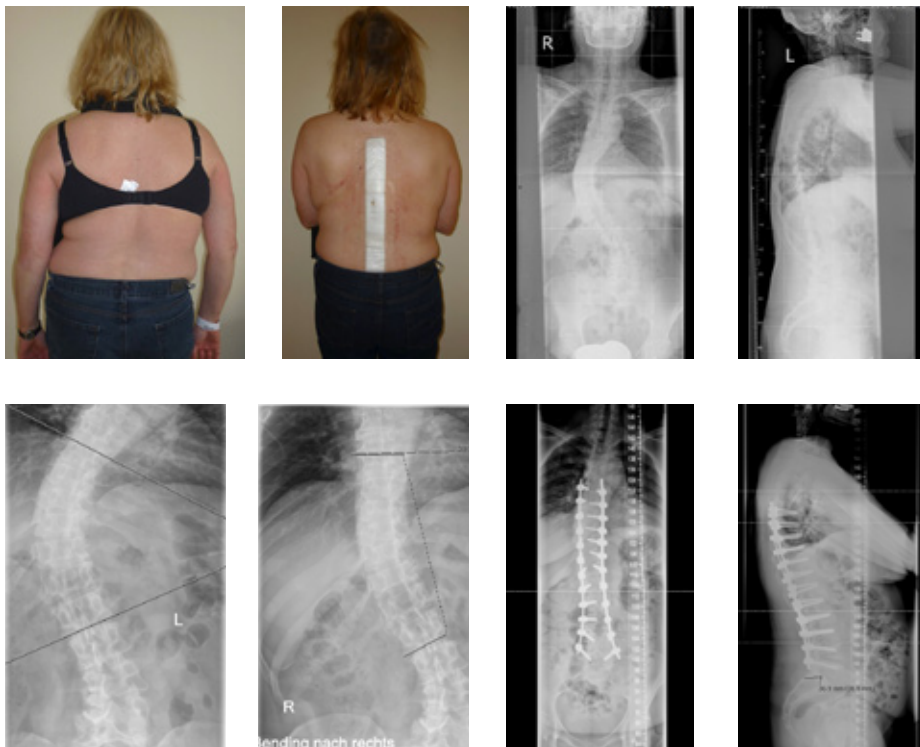
Руководитель Междисциплинарного центра по лечению заболеваний позвоночника в Гамбурге, начальник отделения хирургического лечения заболеваний позвоночника и сколиоза центра по лечению заболеваний позвоночника первого уровня (Level I) Общества DWG®
Клиника Asklepios Klinik St. Georg
Lohmühlenstraße 5, 20099 Hamburg (Гамбург)
Тел.: 040 181885-2111, факс: -3079
h.uebeyli@asklepios.com
www.asklepios.com/hamburg/sankt-georg/experten/wirbelsaeulenzentrum-hamburg

Пример из практики

Пациентка, пол женский, 57 лет
двусторонний грудопоясничный сколиоз 50° в грудной области и 35° в поясничной области с декомпенсацией корпуса на фоне рассеянного склероза

Лечение

Дорсальный корректирующий спондилодез тел позвонков Th6–L5 выполнен 19.03.2014.



3 / 2014

Рентгенография всего позвоночника от 18.03.2014

Известный правосторонний грудной сколиоз. При наклоне влево угол Кобба составляет 51 градус, замеренный между замыкательной пластинкой тела поясничного позвонка 1 и верхней замыкательной пластинкой тела грудного позвонка 6. При наклоне вправо угол Кобба составляет 28 градусов, замеренных между замыкательной пластинкой тела поясничного позвонка 1 и верхней замыкательной пластинкой тела грудного позвонка 6.

Рентгенография всего позвоночника от 25.03.2014

Дорсальный спондилодез участка от тела грудного позвонка 6 до тела поясничного позвонка 5, положение материала без изменений. Угол Кобба от тела грудного позвонка 6 до тела поясничного позвонка 1 составляет теперь 20 градусов, на предыдущих снимках — 50 градусов. Сагиттальный отвесный грузик от тела шейного позвонка 7 проходит примерно на 1 см левее центра крестца и примерно на 3,7 см позади заднего края крестца.

ЛЕЧЕНИЕ ЗАБОЛЕВАНИЙ ПОЗВОНОЧНИКА

Сколиоз: в течение всей жизни

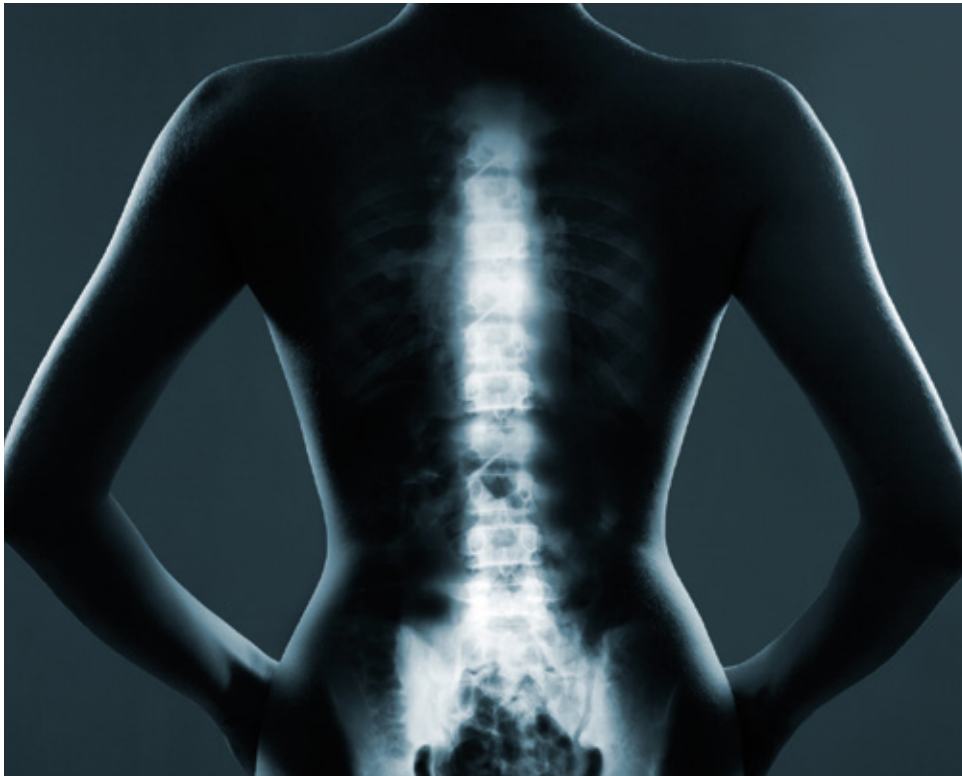
Сколиозом называется искривление позвоночника в трех плоскостях. Он появляется главным образом во время роста, часто до или во время периода полового созревания на десятом–двенадцатом году жизни и может иметь серьезные последствия, потому что без должного лечения он переходит в хроническую форму, постепенно ограничивая подвижность. Угол искривления по Коббу, измеряемый с помощью специальных рентгеновских снимков, служит мерой для классификации степени тяжести и размера сколиоза. Если угол Кобба составляет от 10° до 40°, то речь идет о легком сколиозе. На начальных стадиях легкий сколиоз зачастую можно исправить лечебной физкультурой, позже к ней можно добавить ношение специального корсета на этапе роста в детском и юношеском возрасте, чтобы воспрепятствовать прогрессированию заболевания. Начиная с угла Кобба 40°, говорят об умеренном сколиозе, а с угла искривления 60° – о сколиозе тяжелой степени.

Решение об оперативном исправлении зависит от многих факторов. По словам профессора, доктора Томаса Нимайера, главного врача центра по лечению заболеваний позвоночника и сколиоза в клинике Asklepios Paulinen Klinik в Висбадене, в случае сколиоза с углом Кобба 40–60° в грудном отделе позвоночника и от 40° в поясничном отделе позвоночника в зависимости от потенциала роста, клинической картины жалоб, степени патологической ротации (размеров реберной структуры, поясничного валика) и анамнеза может потребоваться оперативная коррекция и стабилизация. Предотвратить дальнейшее развитие сколиоза можно только путем оперативного повышения жесткости соответствующих участков позвоночника. Одновременно с этим возможны коррекция или выпрямление позвоночника. По словам Нимайера, цель коррекции – гармоничное балансирование корпуса во избежание преждевременного износа позвоночника, болей и сжатия внутренних органов и для обеспечения привлекательного внешнего вида без горбатой спины. «В конечном итоге речь идет о средне- и долгосрочном сохранении устойчивости и улучшении качества жизни».

Специалист по сколиозу Нимайер имеет более чем 20-летний опыт работы в области исследования, диагностики и лечения этого заболевания, его предыдущее место работы – Междисциплинарный центр по лечению заболеваний позвоночника в клинике Asklepios Klinik St. Georg в Гамбурге. После перехода в клинику Asklepios Paulinen Klinik в Висбадене он продолжает углубленно работать по своей специализации в клиническом центре по лечению заболеваний позвоночника. В целях обеспечения комплексной диагностики и лечения пациентов со сколиозом вне зависимости от возраста Нимайер и его команда тесно сотрудничают с близлежащими клиниками Asklepios в Бад-Зобернхайме и Бад-Зальцунгене.

Нимайер большое внимание уделяет полной диагностике и терапии сколиоза, сочетая передовые технологии с глубокими знаниями, а хирургические умения с многолетним опытом работы в области лечения сколиоза. «Центр по лечению сколиоза оснащен так называемой системой EOS®, которая представляет собой инновационную рентгеновскую технологию с пониженным излучением для получения трехмерных снимков всего позвоночника», – рассказывает Нимайер. «Благодаря этому мы получаем общую картину сколиоза и разрабатываем соответствующую стратегию лечения». В конечном итоге сколиоз затрагивает не только позвоночник, но и все положение таза и осей нижних конечностей. Другим преимуществом системы EOS® является возможность получения снимков в положении стоя и без необходимости перемещения пациентов для исследования на второй плоскости. В результате получают высококачественные снимки без искажений с пониженной дозой излучения.

На базе этих снимков специалисты из Висбадена создают трехмерную модель позвоночника и скелета, по которой анализируют влияние сколиоза на общую статику, моделируют возможную коррекцию и проводят скрупулезное планирование операции. В операционном зале Нимайер также полагается на современные навигационные средства, трехмерную визуализацию и технологии мониторинга: «Безопасность всегда имеет приоритет. Поэтому мы постоянно используем нейромониторинг, который позволяет нам во время операции точно отслеживать состояние нервов на спине».



Фотография: ©hamara/Fotolia.com

ЛЕЧЕНИЕ ЗАБОЛЕВАНИЙ ПОЗВОНОЧНИКА

Результат каждой конкретной операции всегда зависит от возраста и общего состояния здоровья пациентов, а также степени выраженности деформации. Нимайер подчеркивает: «Наша задача – это на максимально коротком участке ригидности добиться оптимальной трехмерной коррекции с сохранением подвижности (особенно поясничного отдела) и без значительных ограничений для пациента в сфере получения образования, профессии и проведения свободного времени».

Контактные данные

Профессор, доктор Томас Нимайер, главный врач

Центр по лечению заболеваний позвоночника и сколиоза

Клиника Asklepios Paulinen Klinik в Висбадене
Geisenheimer Straße 10

65197 Wiesbaden (Висбаден)

Тел.: 0 611847 2082

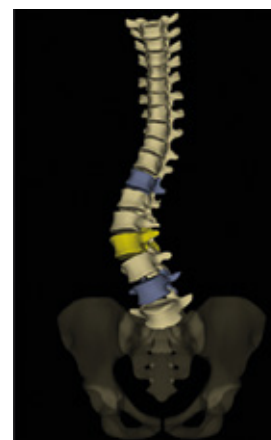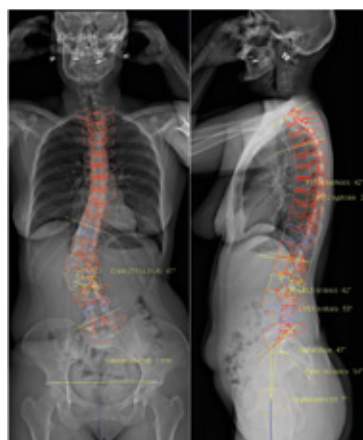
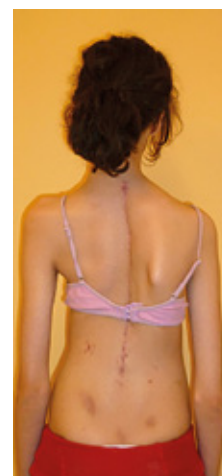
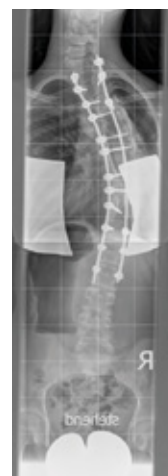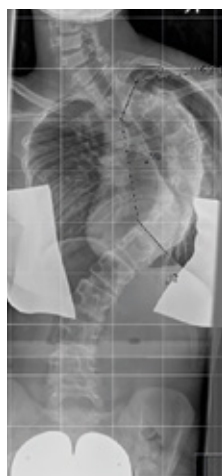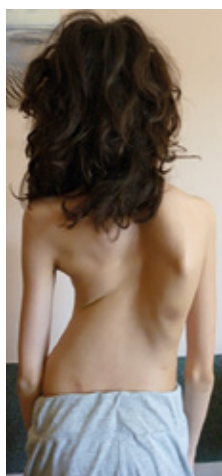
t.niemeyer@asklepios.com

www.asklepios.com/wiesbaden/experten/

wirbelsaeulenchirurgie/skoliose-kyphose

Пример сколиоза тяжелой степени

Слева — состояние до лечения, справа — результат.



ЛЕЧЕНИЕ ЗАБОЛЕВАНИЙ ПОЗВОНОЧНИКА

Что делать при ревматизме шейного отдела позвоночника?

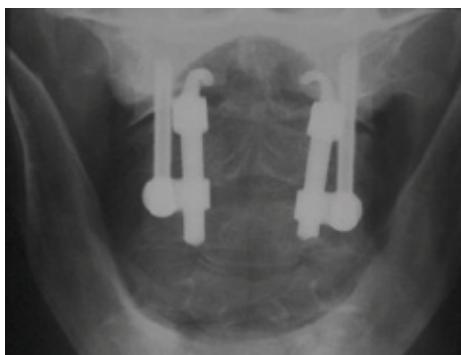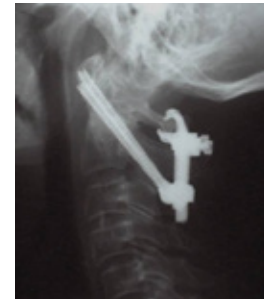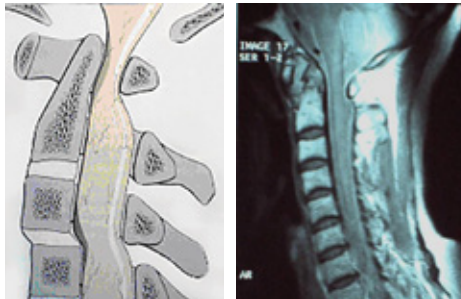
Если пациент испытывает сильные боли в затылке, нарушения походки и глотания, а также страдает от так называемого синкопального вертебрального синдрома и защемлений при наклоне головы, то это может быть вызвано нестабильностью верхнего шейного отдела позвоночника.

К возможным причинам относятся, например, недолеченный перелом остистого костного отростка второго шейного позвонка после несчастного случая или опухоль. Однако наиболее частая причина – это воспалительный суставной ревматизм, разрушивший опорные структуры верхней части позвоночника. В результате наступает нестабильность суставов между первыми двумя шейными позвонками, которые отвечают за повороты и наклоны головы.

Зачастую заболевание протекает незаметно, однако рано или поздно появляются типичные признаки. Поэтому доктор Йенс Зайферт, главный врач Междисциплинарного центра по лечению заболеваний позвоночника в клинике Asklepios в Ховальде, рекомендует пациентам с суставным ревматизмом ежегодно проходить обследование шейного отдела позвоночника с получением снимков в наклонном состоянии.

Наряду с распространенными методами лечения, используемыми в случае с грыжами межпозвоноковых дисков, стенозами позвоночного канала и переломами позвонков, Зайферт также специализируется на оперативной стабилизации шейного отдела позвоночника.

Если на рентгеновском снимке шейного отдела позвоночника при наклоне отмечается расстояние более семи миллиметров между зубовидным отростком второго и дугой первого шейного позвонка, то Зайферт советует рассмотреть возможность стабилизирующей операции. Чтобы принять решение о возможности и целесообразности такого вмешательства, ему и его коллегам требуются специальные рентгеновские снимки (шейный отдел позвоночника в двух плоскостях, снимок зубовидного отростка через открытый рот, функциональные снимки в наклоне спереди и загибе сзади), а также магнитно-резонансная томография шейного отдела позвоночника с контрастированием сосудов шеи или компьютерная томография



После малоинвазивной операции шейный отдел позвоночника вновь приобрел устойчивость.

окципитоцервикального сочленения с визуализацией сосудов. Это важно для распознавания артериальной аномалии, характерной для некоторых пациентов, которая может осложнить или даже сделать невозможной операцию. Если возможность операции подтверждена и пациент дал согласие на хирургическое вмешательство, его кладут в стационар клиники на срок от трех до пяти дней. Для стабилизирующей операции достаточно трех разрезов на коже: самый длинный простирается от первого до второго шейного позвонка, и два небольших разреза с обеих сторон верхнего грудного отдела позвоночника служат для установки винтов. Сначала хирурги приводят шейные позвонки в правильное положение, в котором они будут соединены. Затем с помощью локационных систем и рентгеновского контроля с обеих сторон Зайферт посредством сверла вводит по одной проволоке от нижнего суставного отростка второго шейного позвонка по косой линии вверх в первый шейный позвонок. Проволока служит направляющей для точной фиксации титановых винтов, крепко соединяющих оба позвонка. Для дополнительной стабилизации сустава через дугу первого позвонка проводится крюк, который с помощью зажимных скоб крепится к обоим винтам, а снизу дуга позвонка поджимается сопряженным крюком. Перед

закрытием раны хирурги берут кусочек кости из подвздошного гребня и укладывают его поверх имплантата. Он заживает в течение года, после чего служит защитой конструкции.

После операции пациент практически сразу может вставать. Ему устанавливают мягкий пенопластовый ортопедический протез, который он носит в течение месяца для защиты соседних позвонков. Восстановления или завершающего лечения, как правило, не требуется. Для укрепления шейной мускулатуры достаточно амбулаторной физиотерапии со специальными упражнениями.

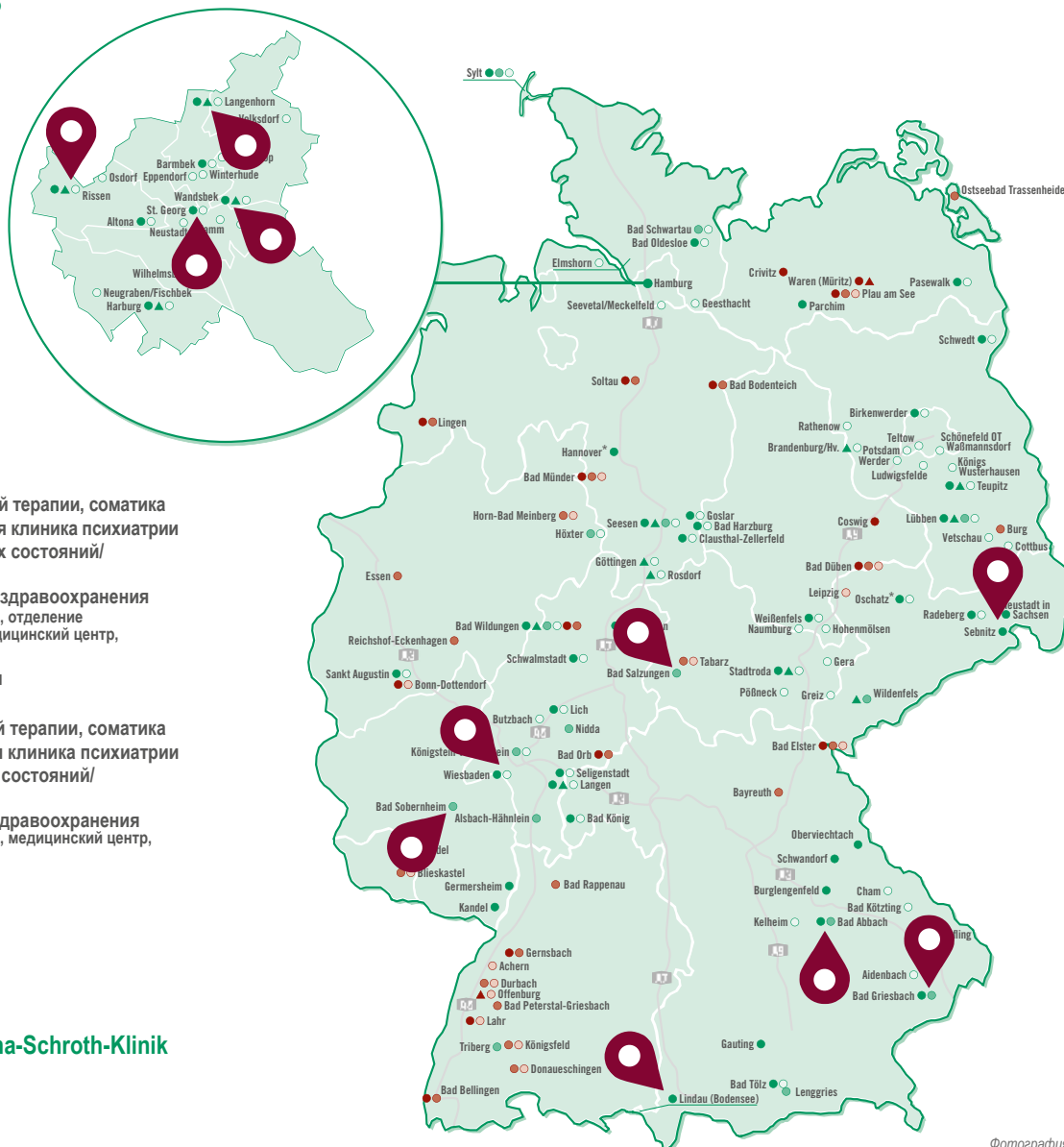Полученная в результате операции устойчивость связана со снижением подвижности: пациенты не могут поворачивать или наклонять голову очень далеко вперед и вбок, что, например, означает ограничения во время вождения автомобиля в силу невозможности смотреть через плечо. Однако для большинства страдающих от этого заболевания это наименьшее из зол, особенно по сравнению с мучительными симптомами при нестабильном шейном отделе позвоночника.

Контактные данные:

Доктор Йенс Зайферт

Междисциплинарный центр по лечению заболеваний позвоночника
Клиника Asklepios Klinik в Ховальде
Hohwaldstraße 40
01844 Neustadt in Sachsen (Нойштадт/Саксония)
Тел.: 0 3596 567-344
Факс: 0 3596 567-481
www.asklepios.com/hohwald/experten/wirbelsaehlenchirurgie

Обзор всех центров по лечению заболеваний позвоночника оператора клиник Asklepios



- Asklepios: Клиника интенсивной терапии, соматика
- ▲ Asklepios: Специализированная клиника психиатрии
- Asklepios: Клиника постострых состояний/реабилитационная клиника
- Asklepios: Другие учреждения здравоохранения (в частности, амбулаторная клиника, отделение амбулаторной психиатрии (PIA), медицинский центр, учреждение сестринского ухода)
- * Учреждение под руководством
- MediClin: Клиника интенсивной терапии, соматика
- ▲ MediClin: Специализированная клиника психиатрии
- MediClin: Клиника постострых состояний/реабилитационная клиника
- MediClin: Другие учреждения здравоохранения (в частности, амбулаторная клиника, медицинский центр, учреждение сестринского ухода)

Смотрите также:

Клиника Asklepios Katharina-Schroth-Klinik в Бад-Зобернхайме

- Омар Забар
- Тел.: +49 6751 874151
- o.zabar@asklepios.com

Клиника Asklepios Katharina-Schroth-Klinik в Бад-Зальцунгене

- Доктор Сабине Херхет
- Тел.: +49 3695 651288
- s.herchet@asklepios.com

Клиника Asklepios Klinikum в Бад-Аббахе

- Профессор, доктор Йоахим Грифка
- Тел.: +49 9405 182401
- j.grifka@asklepios.com

Клиника Asklepios Klinik Nord в Хайдберге Клиника Asklepios Klinik в Вандсбеке

- Доктор Свен Нагель
- Тел.: +49 40 181887 3208
- sv.nagel@asklepios.com

Клиника Asklepios Westklinikum в Гамбурге

- Доктор Ханс-Петер Кёлер
- Тел.: +49 40 8191 2645
- hans-peter.koehler@asklepios.com

Клиника Asklepios Klinik St. Wolfgang в Бад-Грисбахе

- Приват-доцент, доктор Йорн Людвиг
- Тел.: +49 8532 980602
- pat-management.badgriesbach@asklepios.com

Клиника Asklepios Klinik в Линдау

- Доктор Штефан Верле
- Тел.: +49 8382 2763820
- s.werle@asklepios.com

Клиника Asklepios Paulinen Klinik в Висбадене

- Профессор, доктор Томас Нимайер
- Тел.: +49 611847 2082
- t.niemeyer@asklepios.com

Клиника Asklepios Klinik в Ховальде

- Доктор Йенс Зайферт
- Тел.: +49 3596567 344
- j.seifert@asklepios.com

Клиника Asklepios Klinik St. Georg

- Доктор Хусейн Юбейли
- Тел.: +49 40 181885 2111
- h.uebeyli@asklepios.com

Фотография: Asklepios